

Klovsundhed og klovregistrering

Nynne Capion, SUND, KU



Klovregistrering - elektronisk

Nordisk samarbejde siden 2009

SEGES, VikingDanmark, NAV

Freeware

Kræver brugerID



Nordisk Klovatlas

Beskrivelse af klovdelsteme



Et samarbejde mellem nordiske klov eksperts

Klovidelser - diagnoser

Indhold

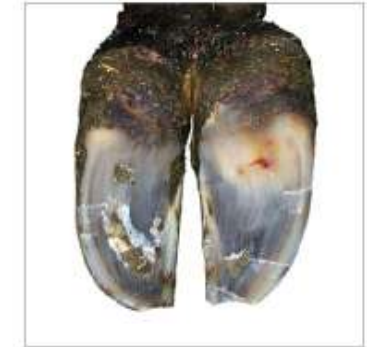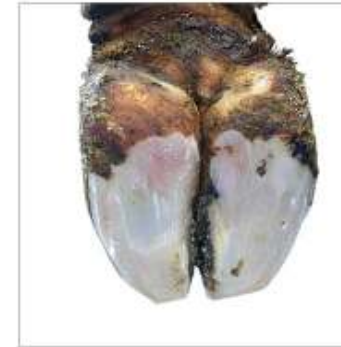 Dansk	 Finsk	 Norsk	 Svensk	 English
Hornrelaterede klovidelser	Sorkkäärise vuorot	Hornrelatererte klovidelser	Fårgrelaterade klövhornsskador	Claw horn disruption lesions
Såleblødning	Vertymä anturassa	Blødning i sålen	Subblödning	Sole haemorrhage
Sålesår	Anturahaavauma	Sålekusning	Klövulesår	Sole ulcer
Hul væg, løs hvid linje	Valkovivan repeämä	Løsning i den hvide linjen	Hålvägg	White line fissure
Hul væg, sår/byld i hvid linje	Valkovivan paise	Byll i den hvide linjen	Sår/böld i vita linjen	White line abscess White line ulcer
Tånekrose	Kärkipaise	Tåeyt/tånekrose	Sår/böld i tån	Toe ulcer Toe abscess Toe necrosis
Dobbeltstående	Kaksoispohja	Dobbeltstående	Dubbeltstående	Double sole
Kronisk laminitis vandret hornspalte/snabelklov	Krooninen sorkkakuume/ Poikittäishalkeama	Kronisk forfangerhet/horisontal klauvsprækk	Kronisk fång/horisontell spricka	Chronic laminitis/Laminitic ring/horizontal fissure
Lodret hornspalte	Pitkittäishalkeama	Vertikal klauvsprækk	Vertikal spricka	Vertical horn fissure
Hornspalte, indre klovvæg	Sisäpinnan halkeama	Sprækk i invendig hornvæg	Sprick inre hornvägg	Axial fissure
Hudrelaterede klovidelser	Tarhuvat sorkkasaurodet	Smittsomme og hygiene-relaterede klovidelser	Smittsamma och hygienrelaterade klövskador	Skin related/Infectious lesions
Balleråd	Kantaöppymä	Hornforrådnelse	Klövvrta	Heel horn erosion
Spaltebetændelse	Lievä ihotulehdus (sorkkavalm ihotulehdus)	Mild dermatitt (Interdigital dermatitt)	Lindrigt eksem	Mild dermatitis
Digital dermatitis	Sorkka-aiheen ihotulehdus, DD	Digital dermatitt	Digital dermatitt	Digital dermatitis
Kronisk digital dermatitis/vorte	Sorkkaoyli/ Krooninen DD	Kronisk dermatitt	Kronisk DD/vrta	Chronic dermatitis/wart growth
Nydannelse	Sorkkavalm liikkakovu	Limax	Limax	Interdigital hyperplasia/interdigital fibroma
Klovbrandbyld	Sorkkavalm ajotulehdus	Klavsplætteflegmone	Klövspalts-inflammation	Interdigital phlegmon/Foul in the root/Foot rot
Abnorm klovform	Sorkkarakenne muutokset	Klævform	Klævform	Claw conformation
Progtrækkerklov	Sorkkakiertymä	Korktrækkerklov	Korkkrusklov	Corkcrew claw
Asymmetrisk klov	Epäsymmetriset sorkat	Asymmetriske klauer	Asymmetri	Asymmetric claws/different size claws
Sakselklov	Saksisorkat	Saksklauer	Saxklöv	Scissor claws
Oversgroet klov	Ylikasvaneet sorkat	Oversvakte klauer	Förväxten klöv	Oversgrown claws
Tynd sål	Ohut pohja	Tynn såle	Tunn sula	Thin sole
Skade	Vamma	Skade	Trauma	Trauma
Halthed	Ontuminen	Halthet	Hälta	Lameness

Nordisk Klovetas

Såleblødning

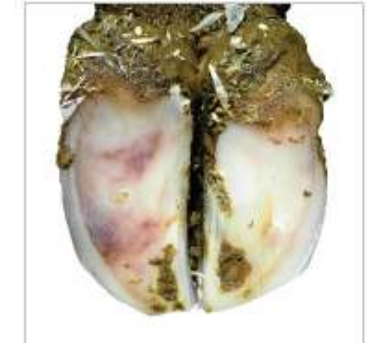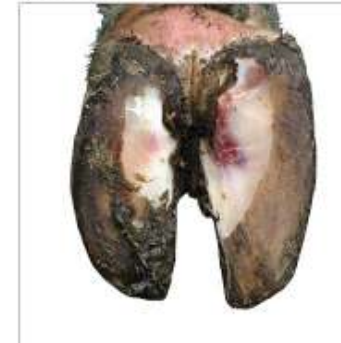-  Sole haemorrhage
-  Vertymä anturassa
-  Blødning i sålen
-  Subblödning

Mild



Overfladisk blødning eller let misfarvning af hornet i sålen og/eller den hvide linje. Kan forsvinde ved normal beskæring.

Svær



Blødninger, der strækker sig dybt i sålehornet og/eller i den hvide linje. Er stadig til stede efter normal beskæring.

Klovregistreringsprogrammet

Antal beskærne: 0 CKR-Dyrenr. A

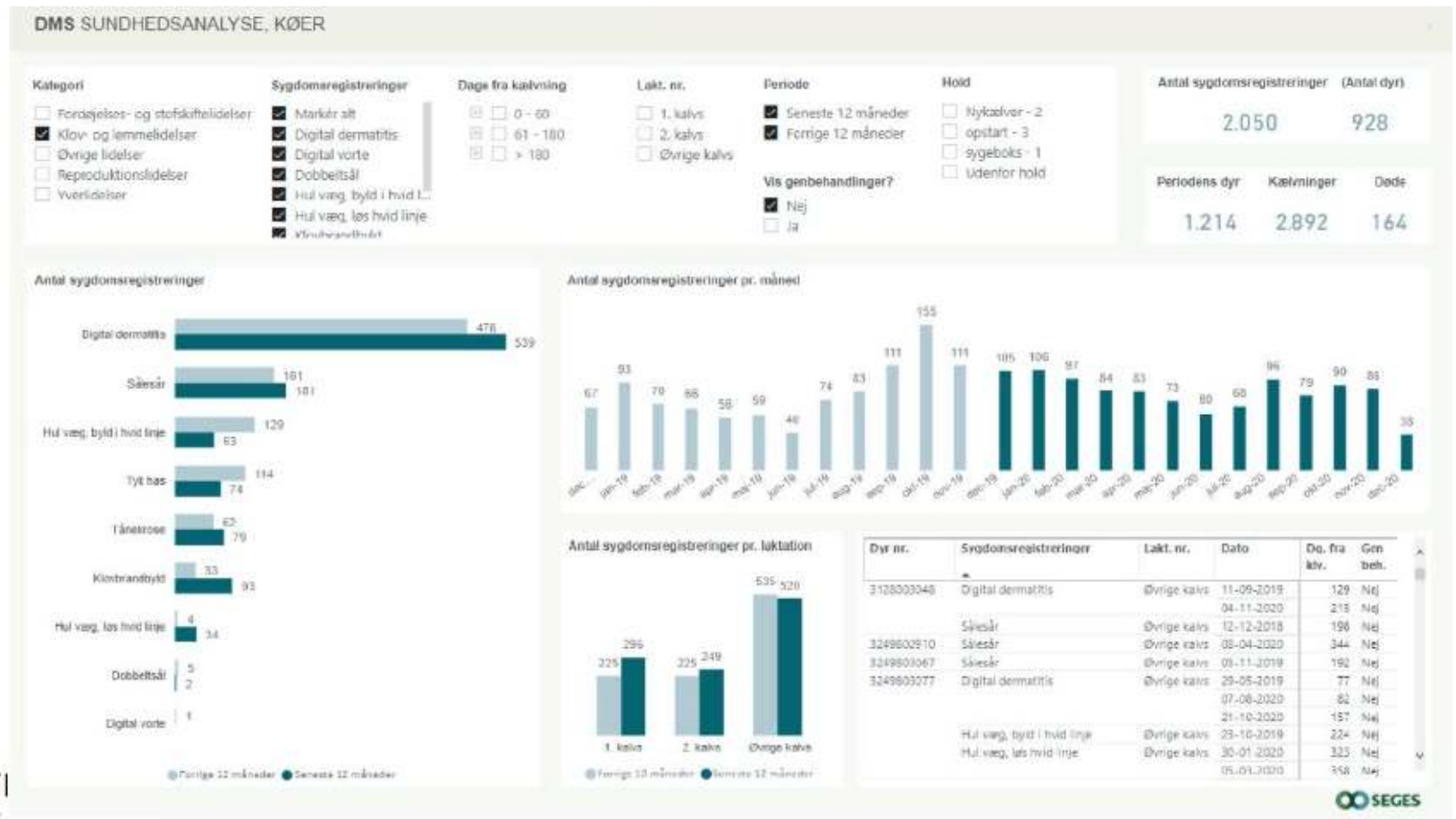Balleråd Mild	Såleblødning Mild	Sålesår Mild	Spallebetændelse Mild	Nydannelse Mild	DD Mild
Balleråd Svær	Såleblødning Svær	Sålesår Svær	Spallebetændelse Svær	Nydannelse Svær	DD Svær

Nydannelse - Mild

VF	HF	Sko (0)	Forbinding: 0 Sko: 0
VB	HB	Forbinding (0)	Opfølgning
			Slet sygdom

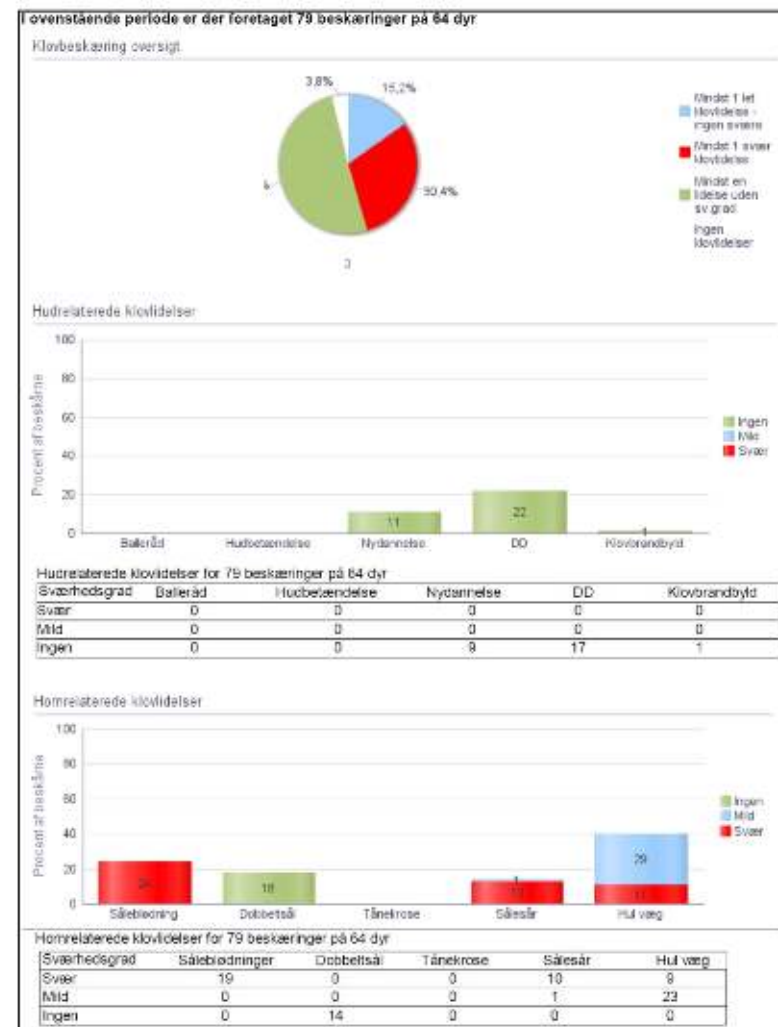
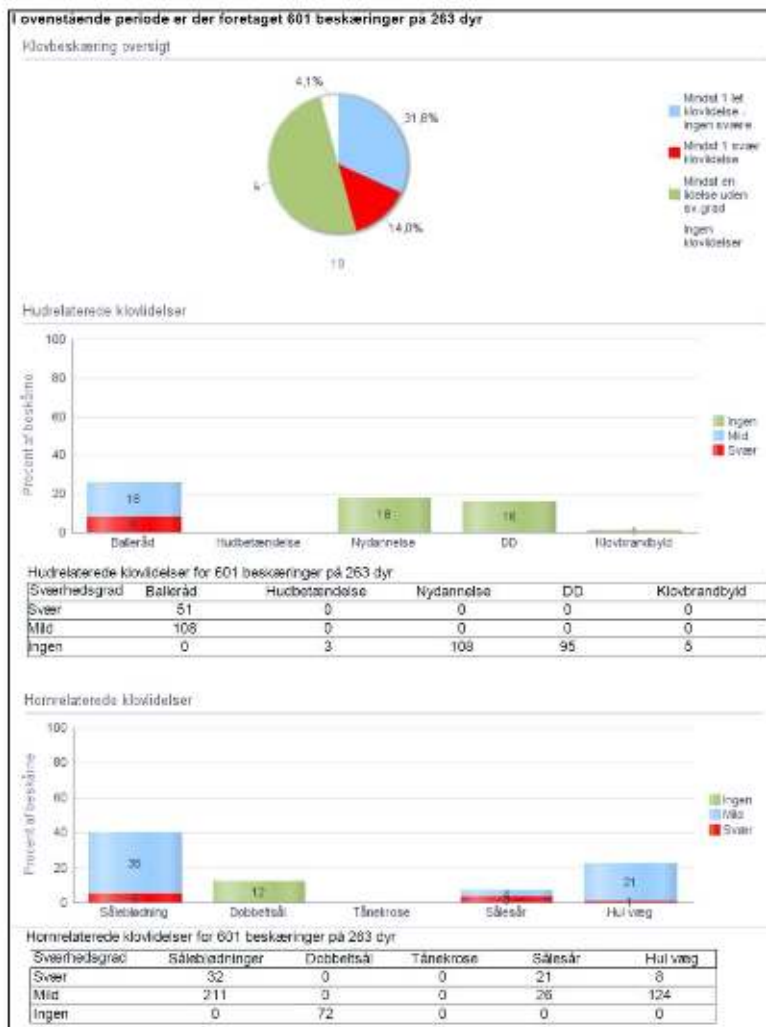
◀ ▶ Næste klovbeskæring

Klovregistreringer
– den lokale sandhed

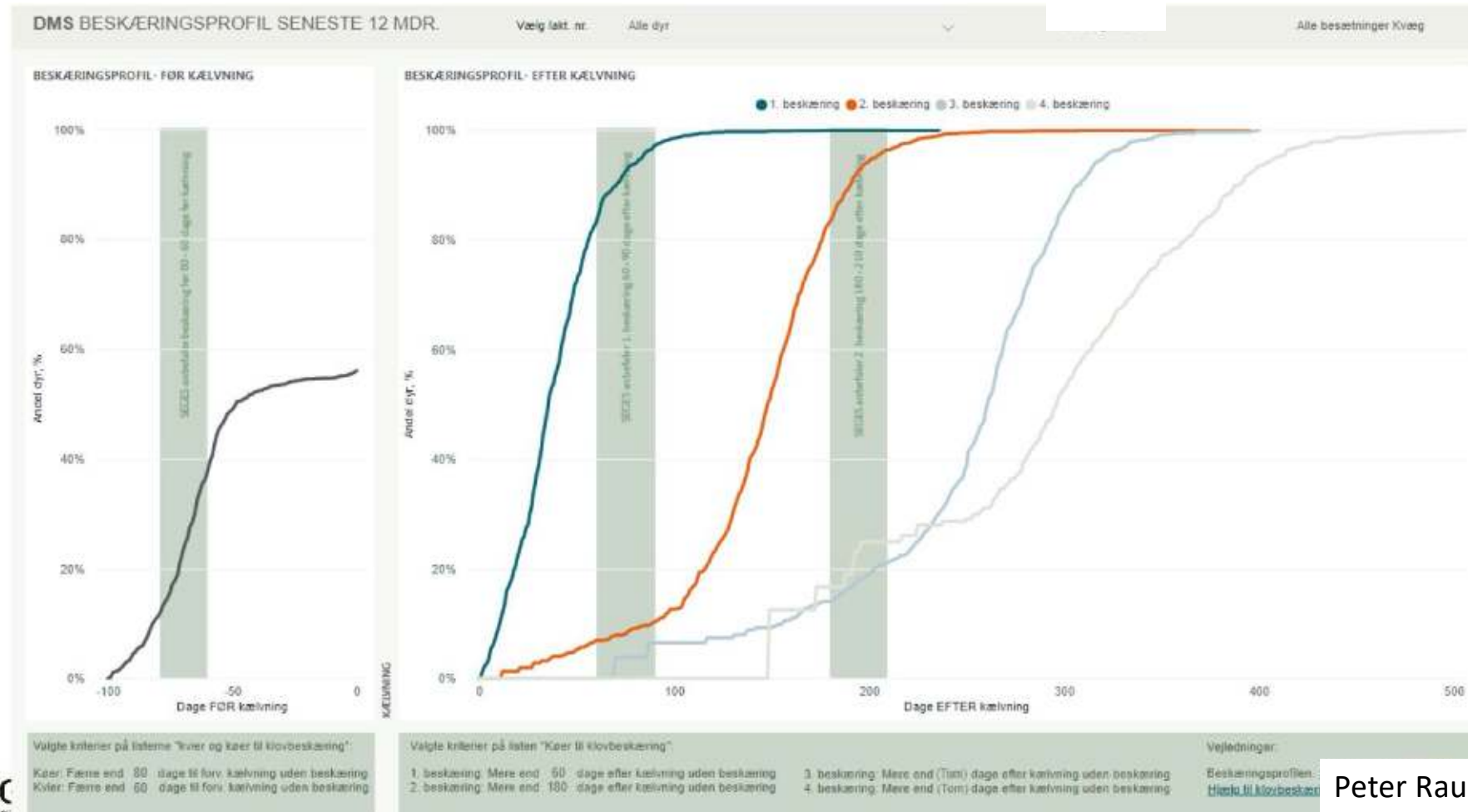


Peter Raundal, SEGES

Målrettet strategi - opfølgning

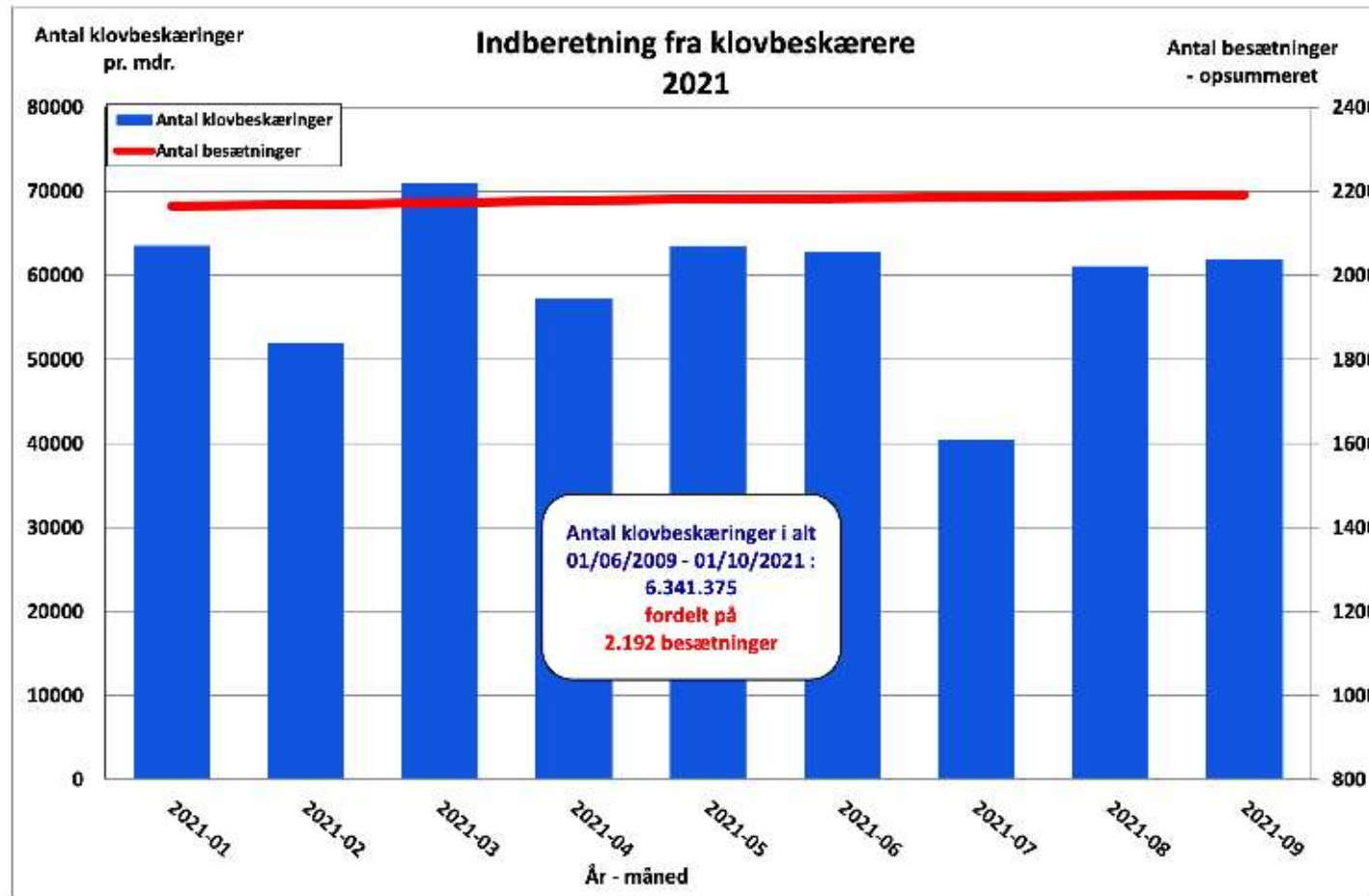


Følges målsætningen



Klovbeskæring - registreret

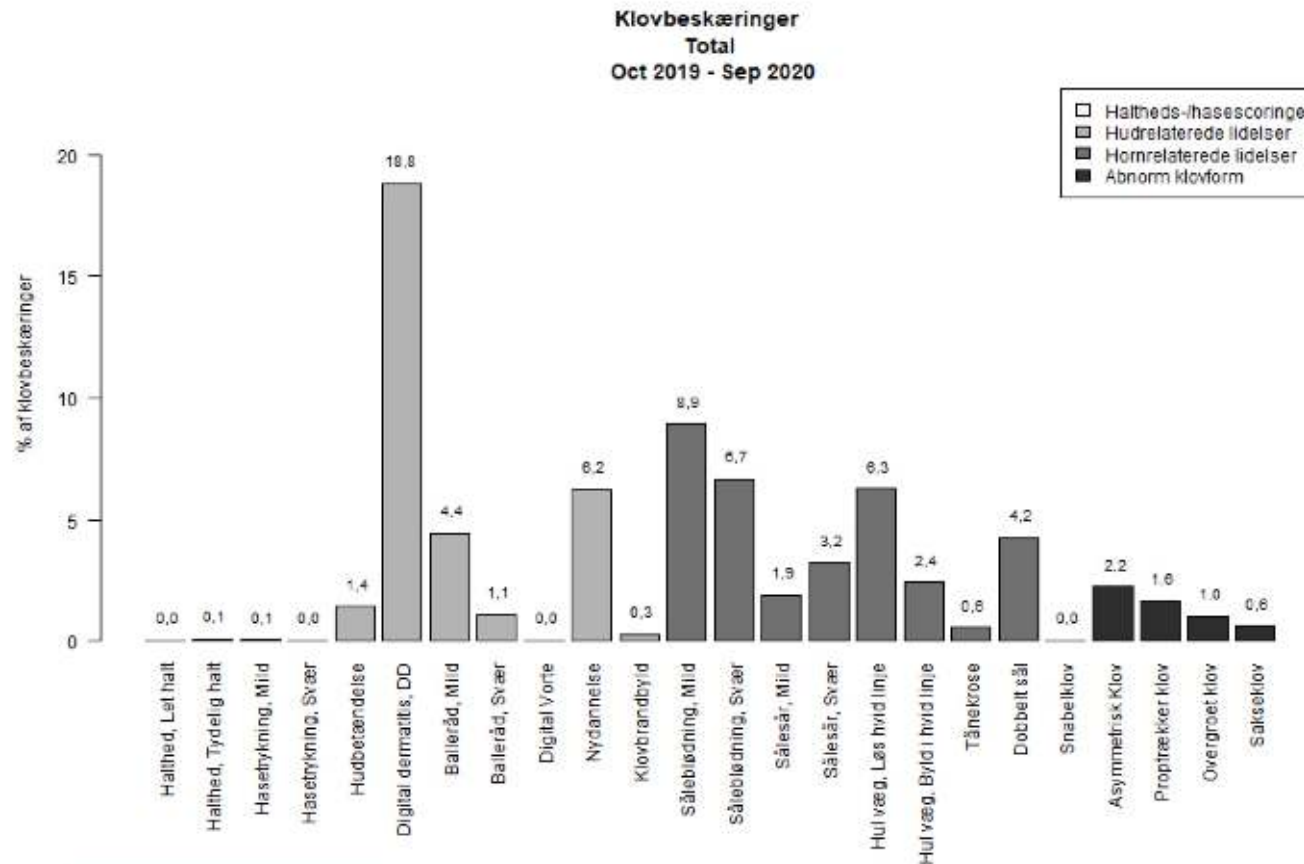
62 klovbeskærere



45% af besætninger

Peter Raundal, SEGES

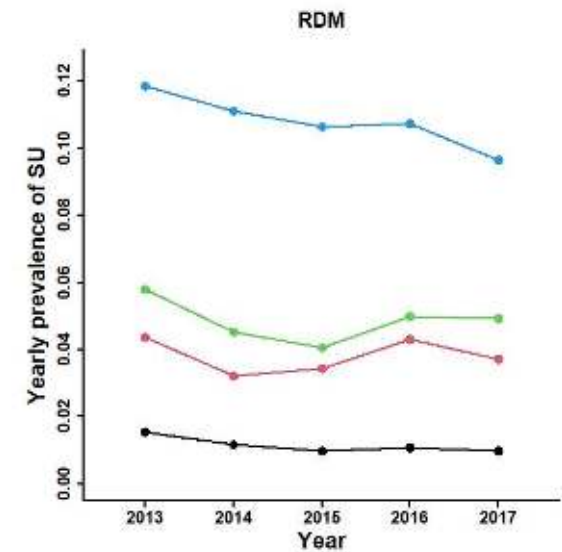
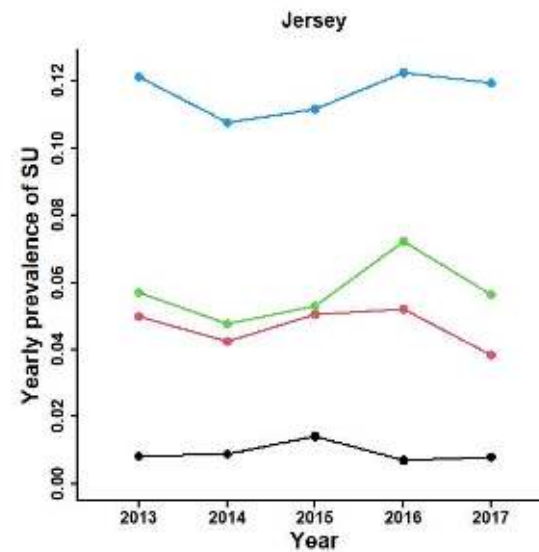
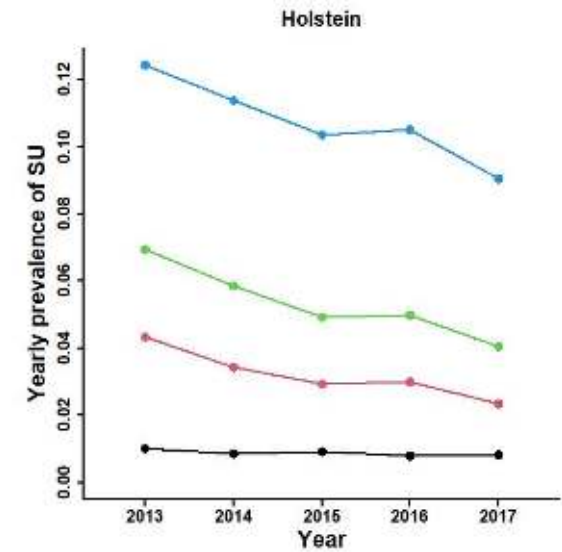
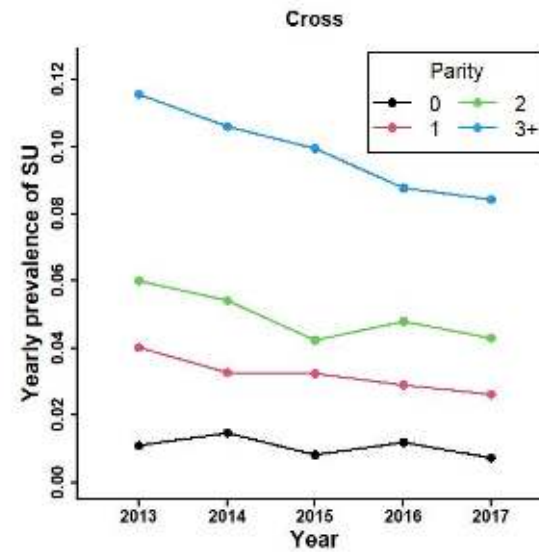
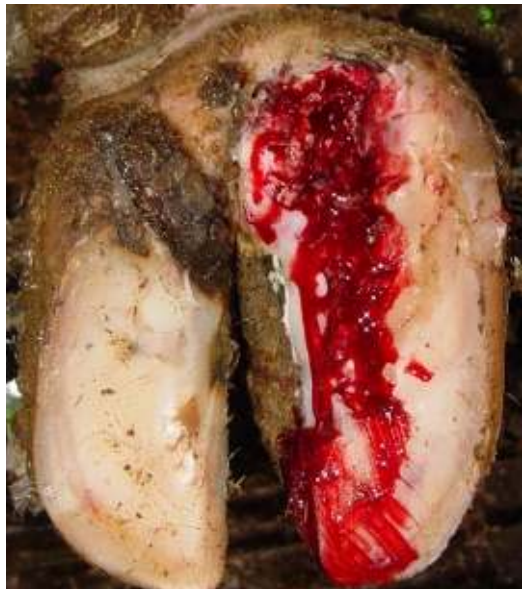Klovsundhed - registreret



Peter Raundal, SEGES

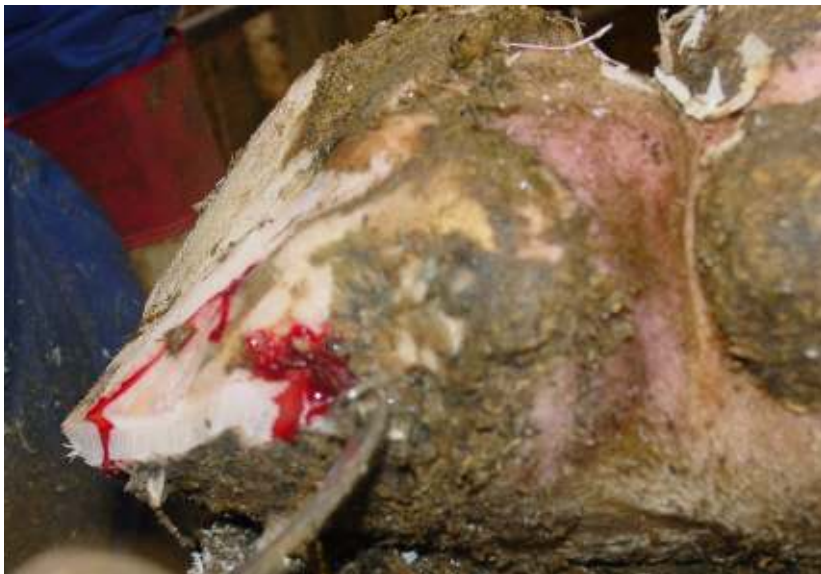Antal klovbeskæringer i alt i perioden = 696.100

Sålesår

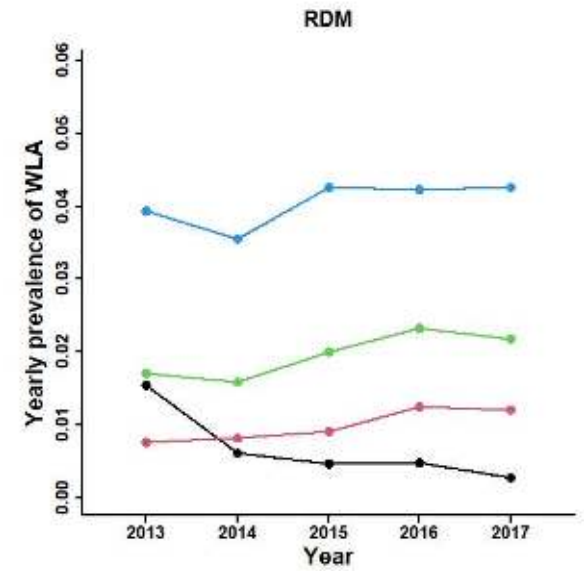
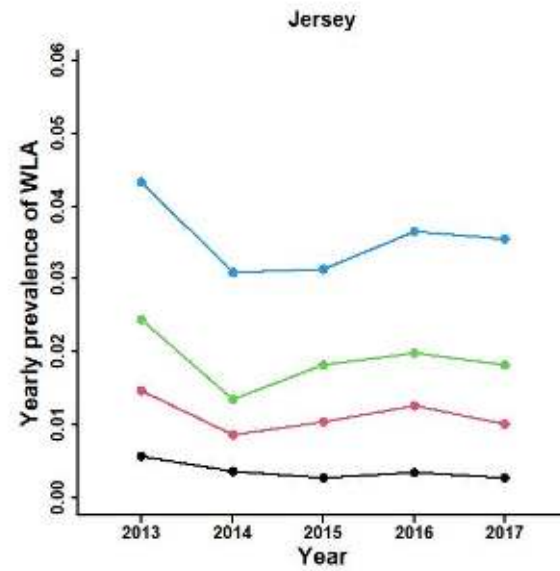
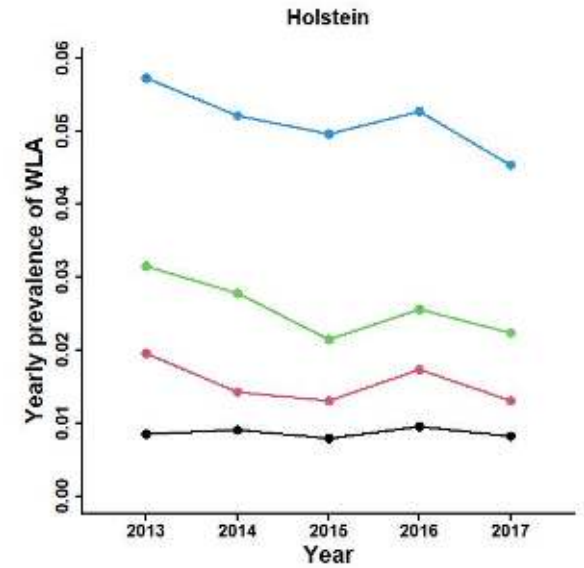
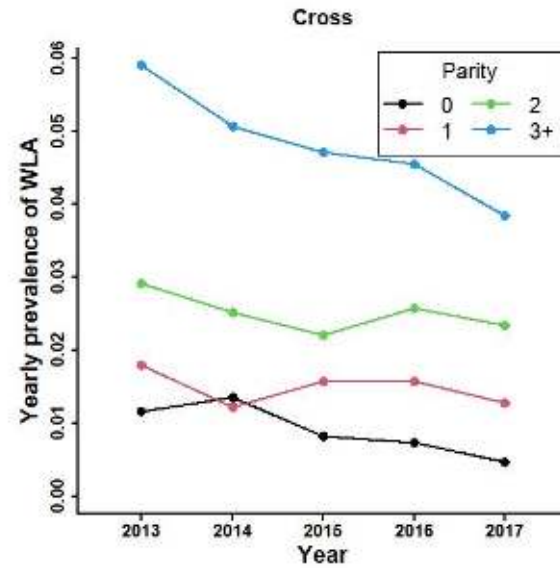


Capion et al., 2021

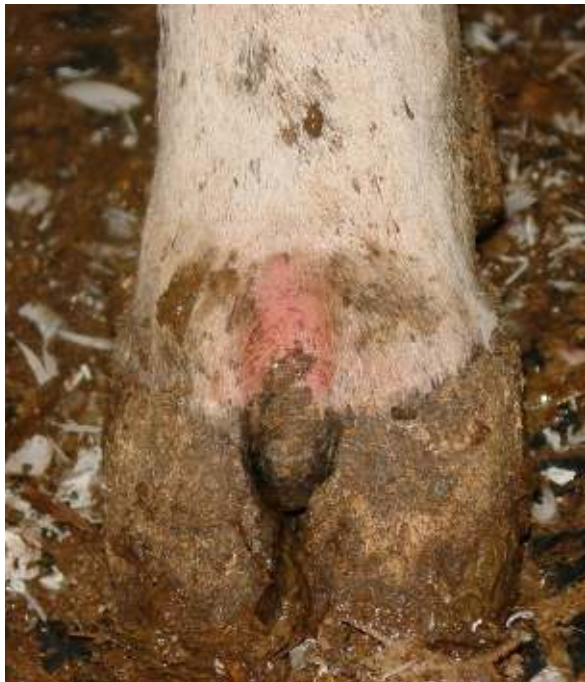Byld i hvid linje



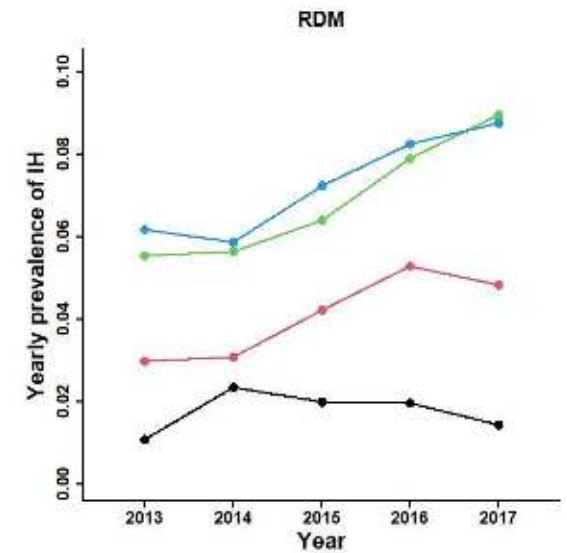
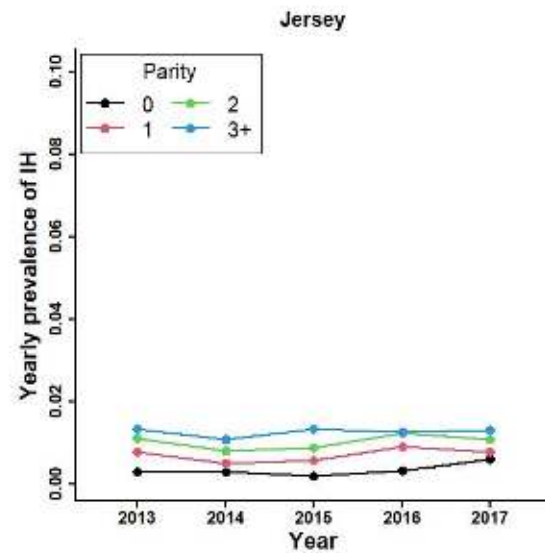
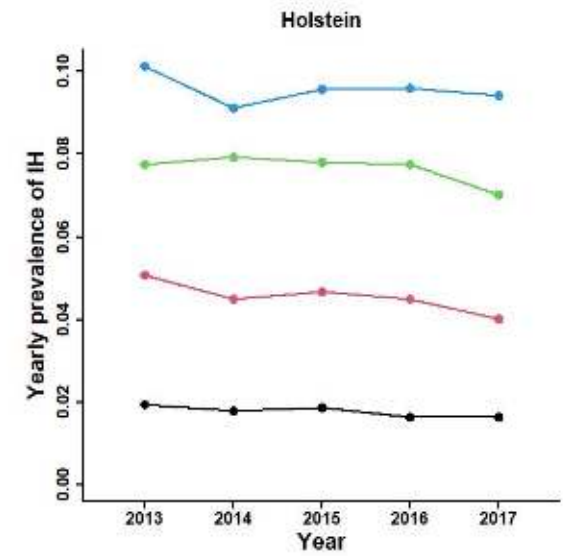
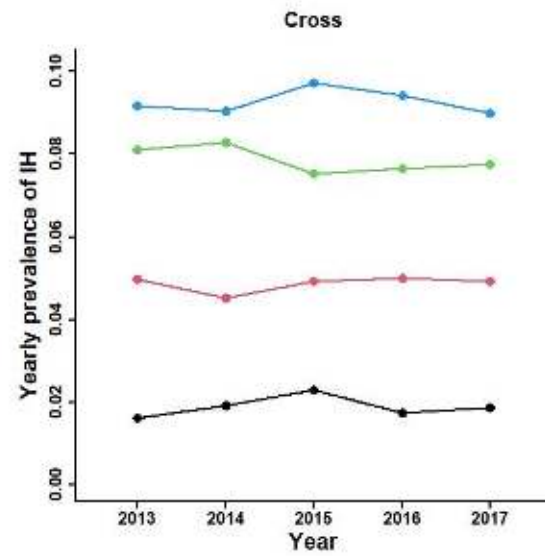
Capion et al., 2021



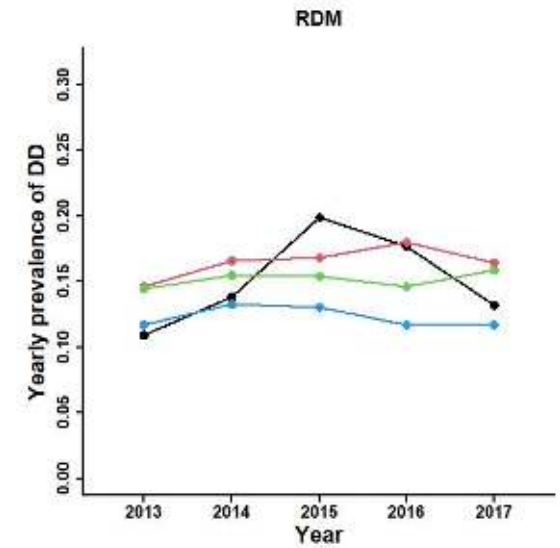
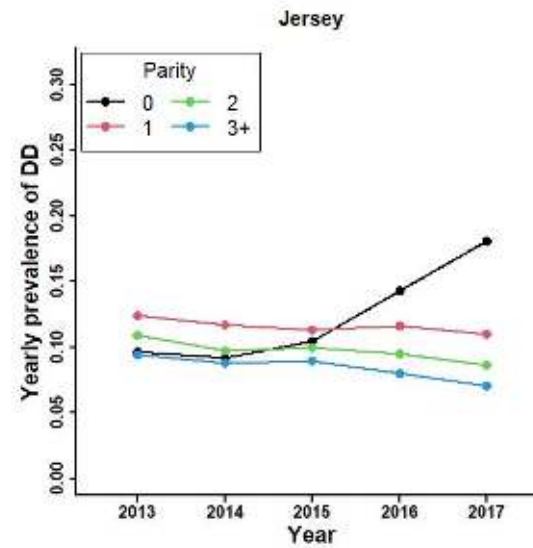
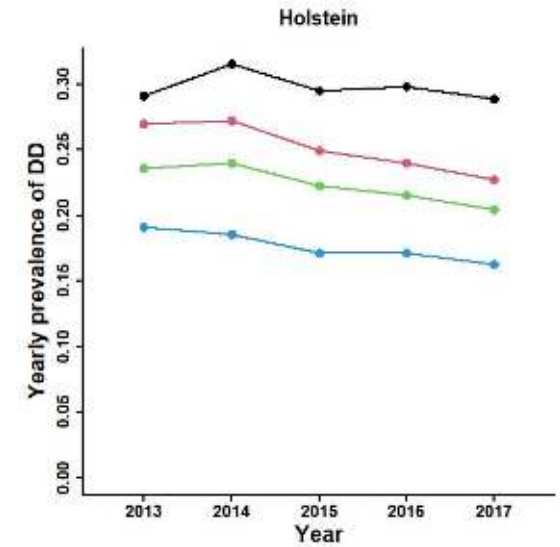
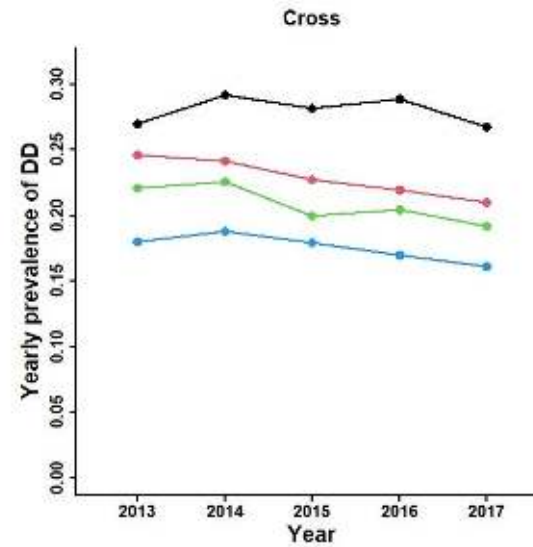
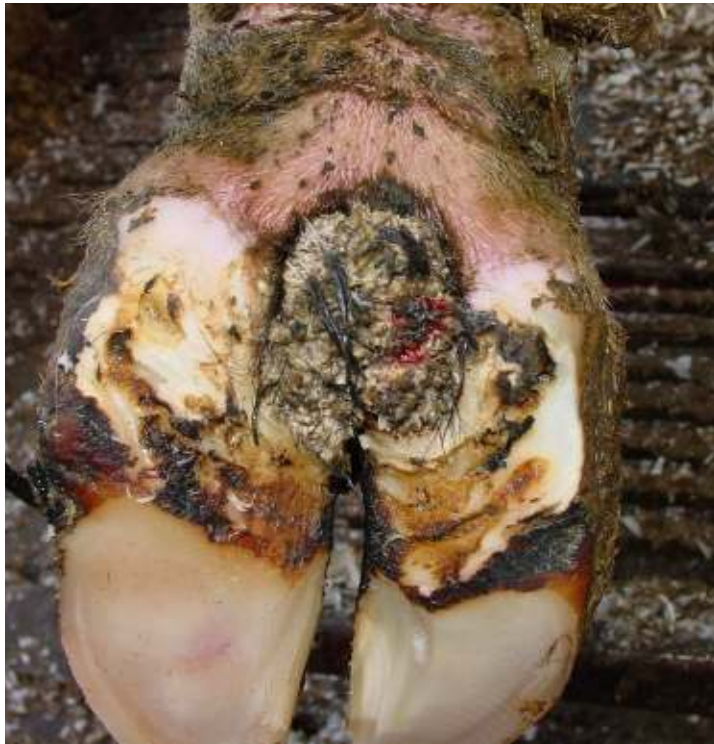Nydannelse



Capion et al., 2021

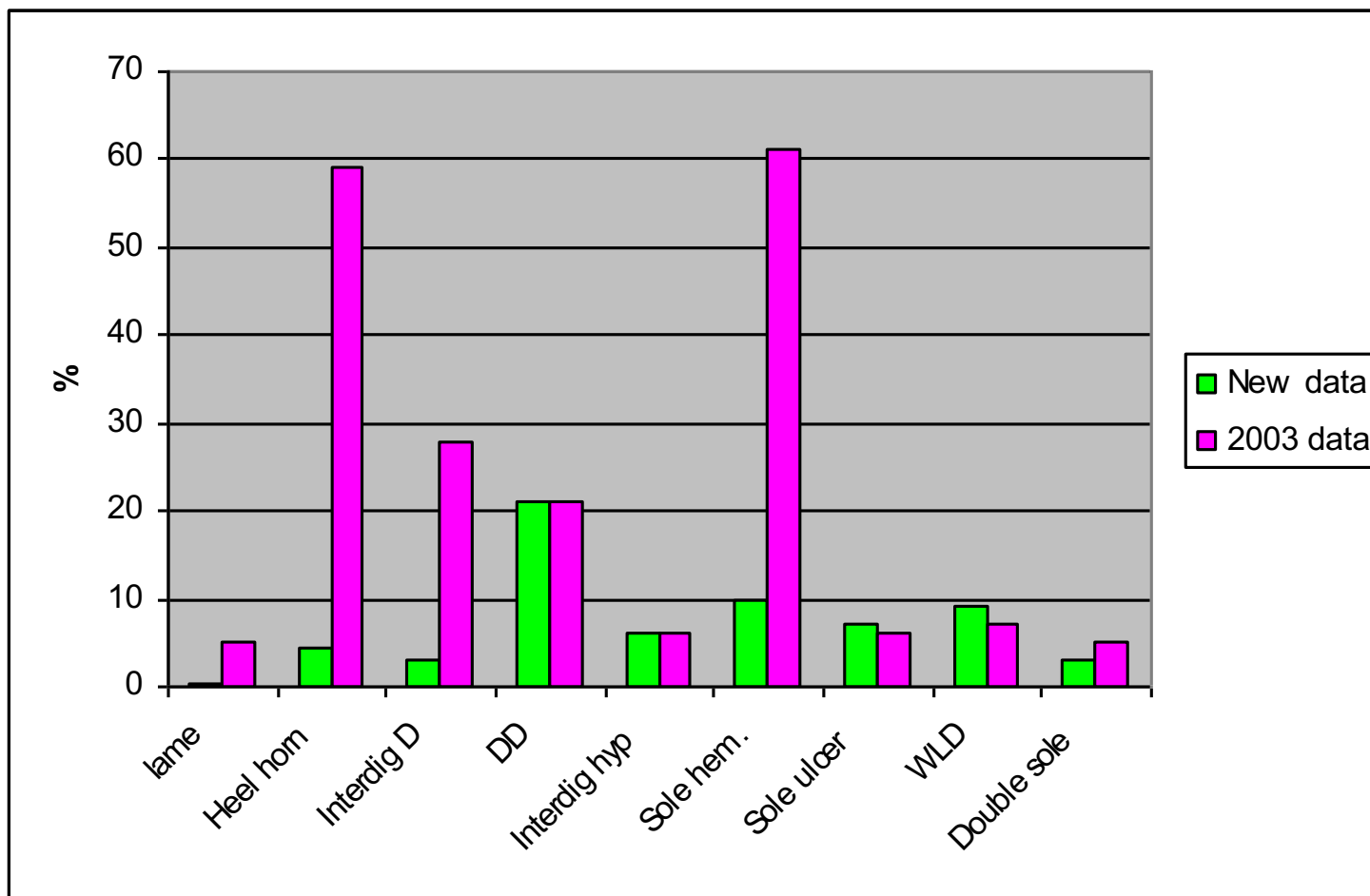


DD



Capion et al., 2021

Kvalitet af klovregistreringer



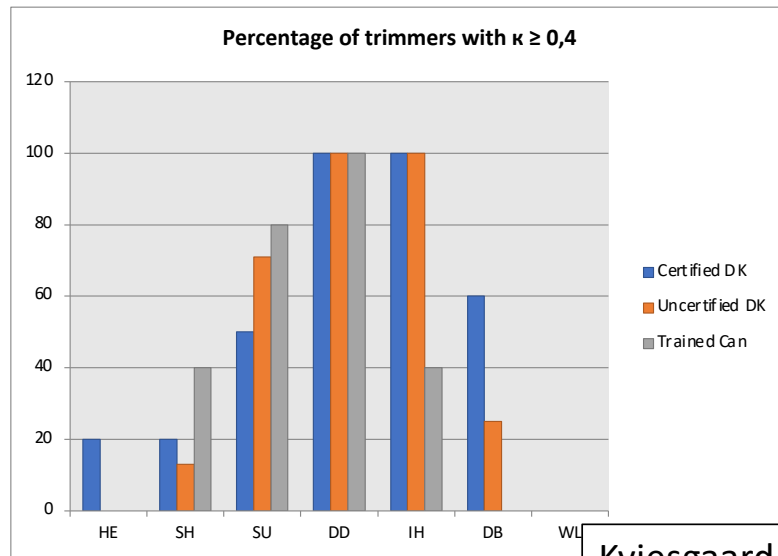


Kvalitet af klovregistreringer

TABLE 3: Weighted kappa values for the agreement between the scores recorded by four claw trimmers and N. C.

Trimmer	Number of cows recorded	Heel horn erosion	Sole haemorrhage	White line lesion	Interdigital dermatitis	Digital dermatitis
1	113	0.16	0.88	0.48	0.27	0.65
2	121	0.34	0.80	0.74	0.63	0.63
3	116	0.03	0.78	0.40	0.50	0.78
4	107	0.48	0.76	0.75	0.63	0.42

Capion et al., 2008



Kviesgaard, 2013

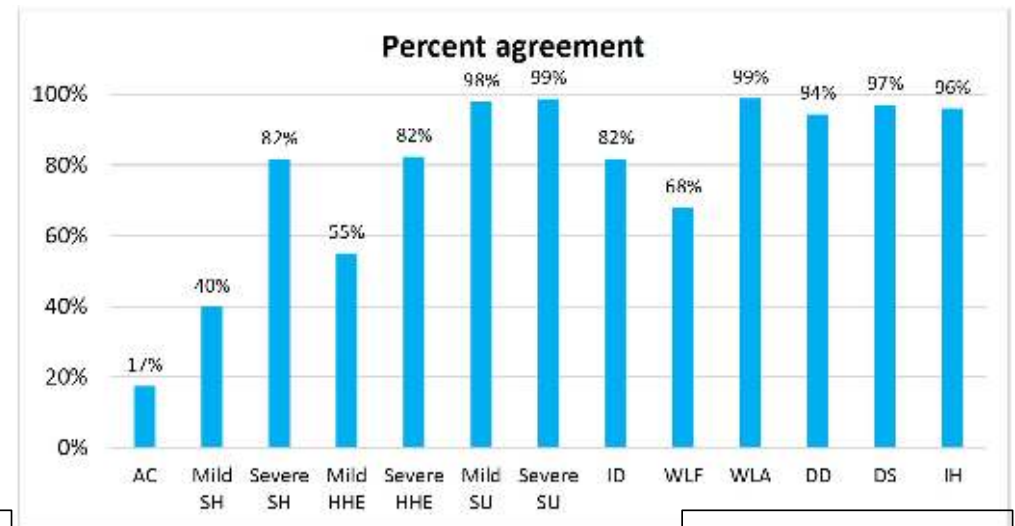
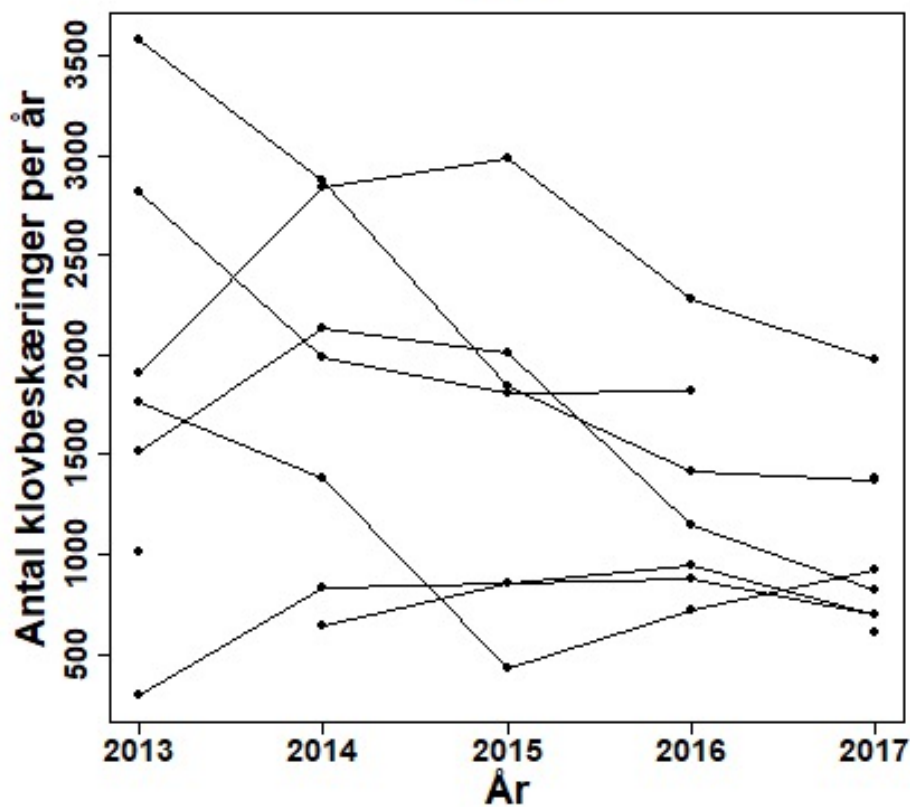


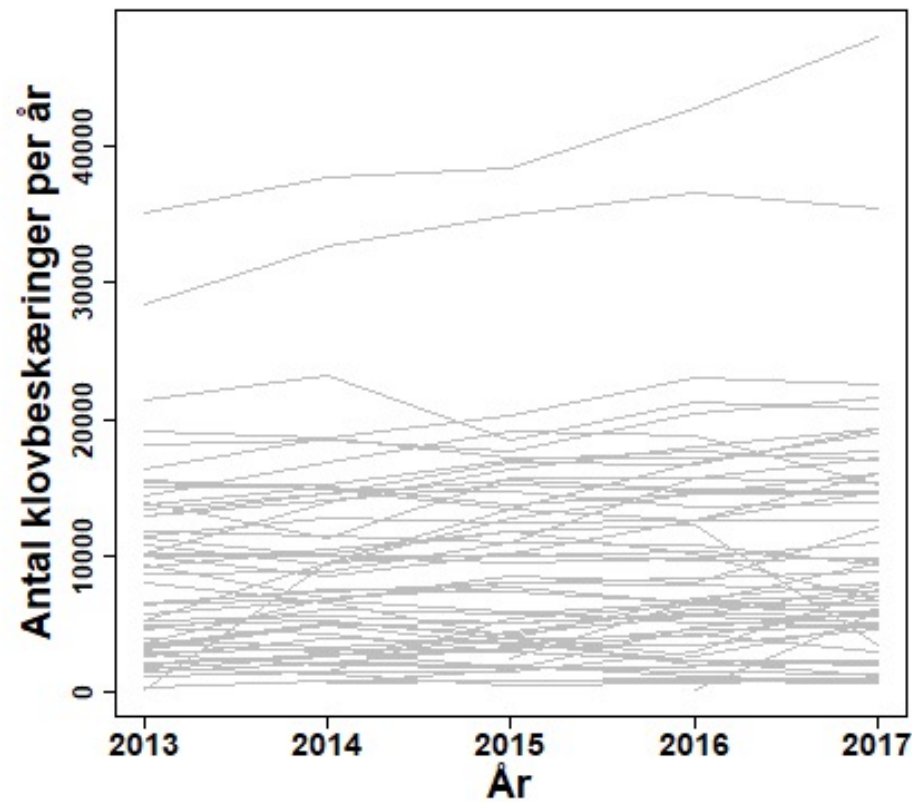
Figure 3, percent agreement between observer and HTs for 13 lesions.

Skovsgaard, 2018

Hvordan fungerer det?



Capion et al., 2021

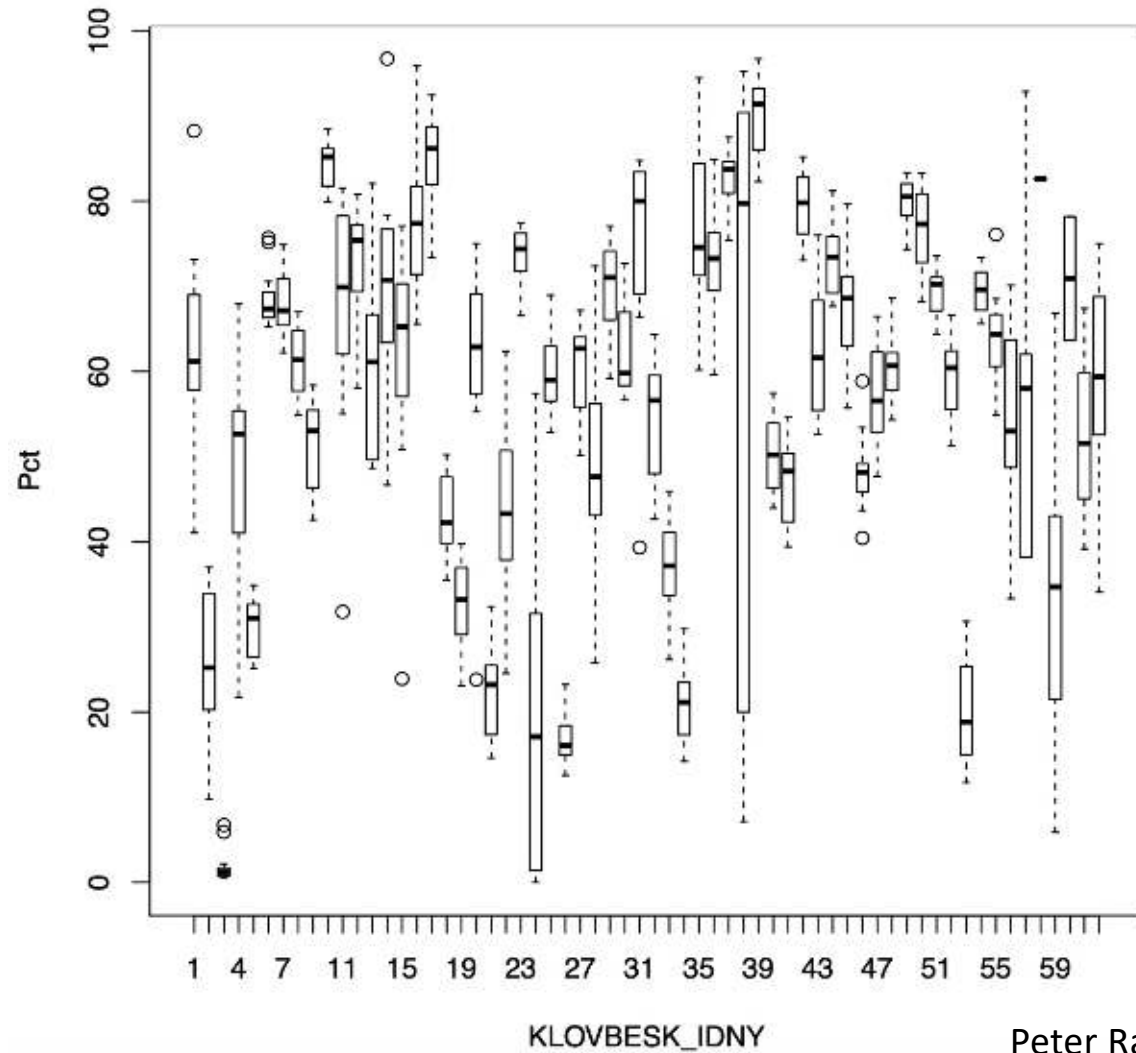


Raske køer

Grundlag for avl

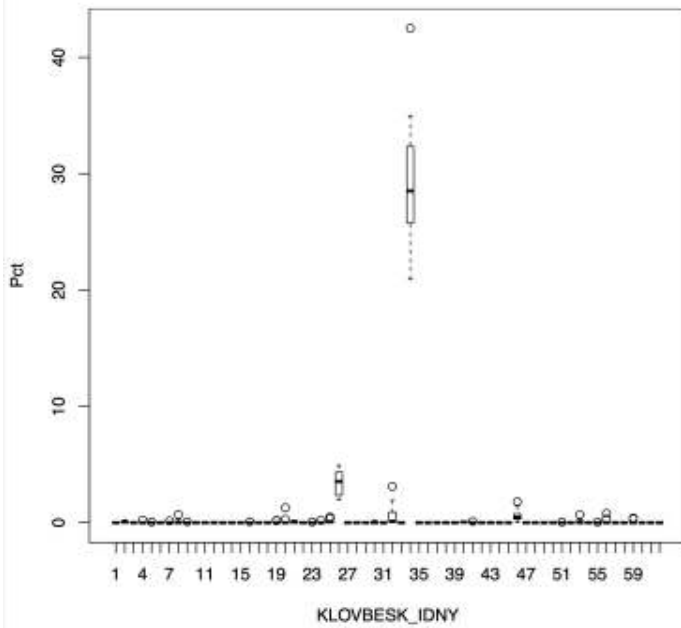
Det sande billede?

Procent klovbeskæringer – Klovbeskæringer uden sygdomsregistrering

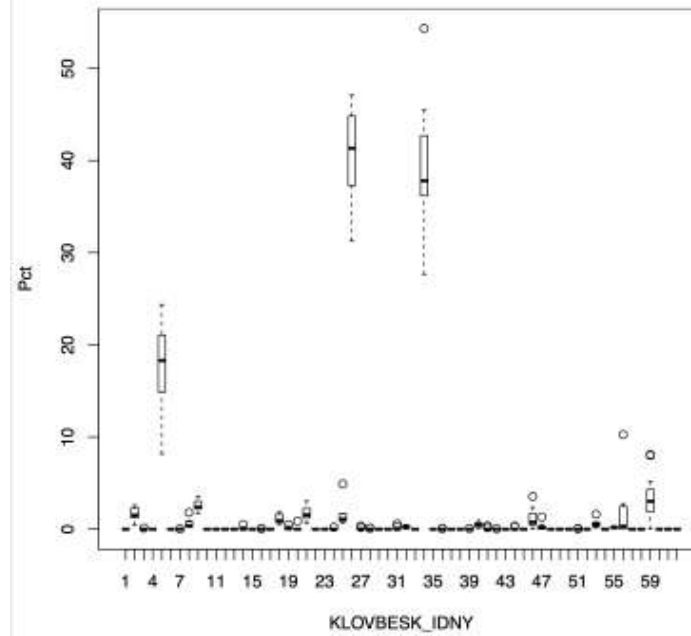


Abnorme klove

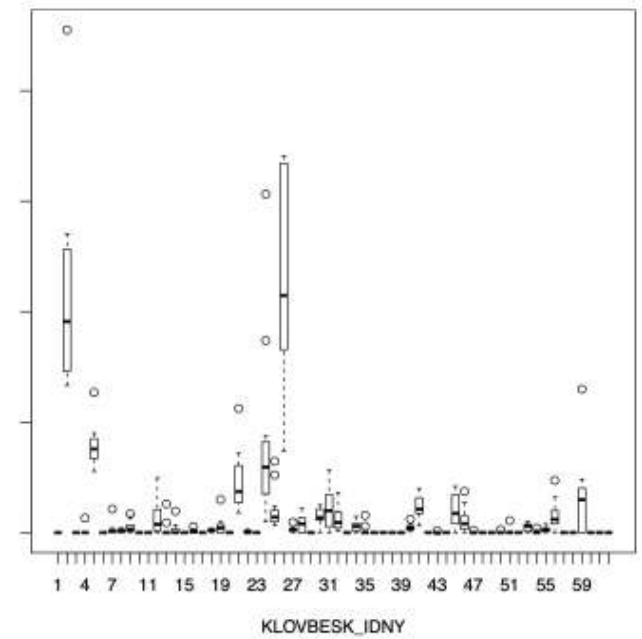
Procent kloveskæringer – Sakseklov



Procent kloveskæringer – Asymmetrisk Klov



Procent kloveskæringer – Proptrækker klov



Peter Raundal, SEGES

Klovregistrering fungerer

- vi vil gerne have flere med

Kvaliteten kan blive bedre

- Løbene information til landmænd, klovbeskærer og dyrlæger

Uudnyttet potentiale i forhold til avl